# GOLŠA

## Kaj je golša?

Golša oz. struma  pomeni  povečanje žleze ščitnice. Povečanje ščitnice je lahko majhno, lahko pa tudi veliko npr. za dve debelini vratu.  Ščitnica je lahko v celoti povečana (difuzna golša – to pomeni, da je povečana cela žleza, na otip je mehka) ali pa je povečan le del žleze v obliki vozličev ( uninodozna golša pomeni, da se v ščitnici pojavi en sam vozlič, multinodozna pa da je vozličev v ščitnici več).Golša je pogostejša pri ženskah.

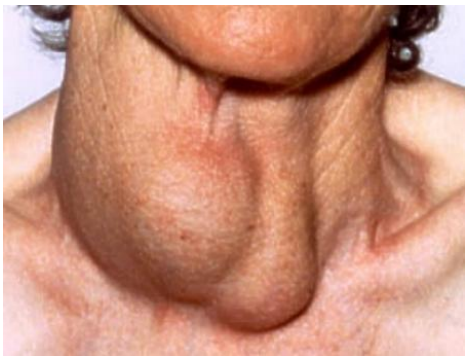

## Kaj je ščitnica in kje leži?

Ščitnica je žleza,  ki se nahaja na sprednji strani vratu tik pod Adamovim jabolkom. Leži pred trahejo. Sestavljata jo desni in levi lobus in ima obliko metulja. Normalno ščitnice ne vidimo in ne tipamo, povečana ščitnica pa povzroči otekanje vratu, ki se ga vidi in prepozna kot golšo. Ščitnica izloča ščitnične hormone- tiroksin(T4) in trijodotironin(T3), ki uravnavata metabolizem v telesu. Proizvodnjo ščitničnih hormonov uravnava hormon, ki ga izloča sprednji reženj hipofize-TSH.

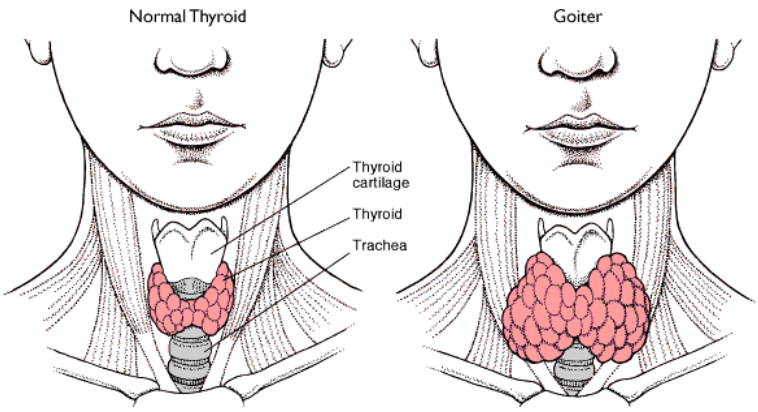


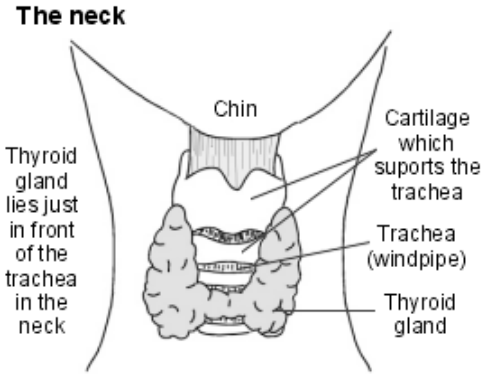


**Zakaj nastane golša?**

Golša se lahko pri genetsko predisponiranih ljudeh *normalno pojavi v puberteti ali med nosečnostjo* in v tem primeru ne gre za bolezensko stanje. Povzroča pa jo lahko tudi veliko drugih vzrokov, ki potrebujejo medicinsko obravnavo.

Vzroki za nastanek **golše** so:

- *Pomanjkanje joda v hrani*. Zaradi pomanjkanja joda ščitnica ne more proizvesti dovolj hormonov, ki jih normalno izloča (tirotoksin, trijodotironin), zato se žleza poveča.
- *Gravesova bolezen* je avtoimuna bolezen, ki povzroči povečanje ščitnice in preveliko izločanje ščitničnih hormonov. Značilen simptom so izbuljene oči.
- *Tiroiditis (vnetje ščitnice):* vzroki so lahko različni (npr. virusna infekcija povzroči virusni tiroiditis ali subakutni tiroiditis; Hashimoto tiroiditis povzročijo protitelesa uperjena proti hormonom, ki jih izloča ščitnica

- *Benigni ali maligni tumorji ščitnice*
- *Zdravila, ki imajo za stranski učinek povečanje ščitnice (npr. litij)*
- *Drugi vzroki: npr .*tiroidna amiloidoza, limfom….

**Nodularna golša je lahko**:

- Cista (s tekočino napolnjena votlina)
- Adenom (solidni benigni tumor)
- Karcinom (maligni tumor)
- Ostali redki vzroki

**Kako vpliva golša na funkcijo ščitnice (na produkcijo ščitničnih hormonov)?**

V večini primerov golša ne spremeni nivoja izločanja ščitničnih hormonov. Tako golšo imenujemo **»evtirotična golša«**, ker izloča normalno količino hormonov. V nekaterih primerih pa golša povzroči preveliko (**hipertiroidizem**) ali premajhno (**hipotiroidizem** ) izločanje tiroksina.

**Katere simptome povzroča golša?**

Pogosto golša predstavlja le kozmetični problem. Glede na velikost golše večje golše lahko povzročajo občutek tiščanja v vratu. Golša sama po sebi ne boli, če pa se golša vname (čemur pravimo tiroiditis) pa povzroča bolečine. Če golša pritiska na sapnik ali na požiralnik lahko povzroča težave pri dihanju ali požiranju hrane. Če golša pritiska na povratni živec (n. recurens), lahko povzroči hripavost, pri pritisku na vratne simpatične ganglije pa Hornerjev sindrom (ptoza, mioza, enoftalmus). Če ščitnica zaradi golše izloča premalo tiroksina (hipotiroidizem), povzroča simptome kot so: utrujenost, upočasnjenost, pridobivanje na telesni teži, intoleranca na mraz, depresija, suhi lasje, zaprtje, sprememba glasu.... Če pa ščitnica zaradi golše izloča preveč tiroksina (hipertiroidizem), se pa to kaže v simptomih kot so: izguba telesne teže, povečan apetit, razdražljivost, netoleranca na vročino, težave z očmi, pretirano znojenje, driska...

**Kako postavimo diagnozo?**

Na voljo imamo naslednje preiskave:

- *Določitev ščitničnih hormonov v krvi* nam pove, ali ščitnica deluje preveč ali premalo. To je običajno prva preiskava, ki jo naredi zdravnik, da oceni, kako deluje ščitnica.

Za določitev vzroka golše pa so na voljo naslednje preiskave:

- *Ultrazvočna preiskava ščitnice* nam pokaže morebitne noduse (vozličke) v žlezi. To je varna in neboleča preiskava, ki uporablja ultrazvočne valove za prikaz slike strukture nekega organa. Loči cistični nodus od solidnega.
- *Tankoigelna biopsija ščitničnih nodusov* nam pove, ali je biopsiran nodus rakav ali ne. Preiskava poteka tako, da s pomočjo tanke igle vzamemo majhen košček tkiva ščitnice in ga pogledamo pod mikroskopom. Poseg je preprost in varen
- *Slikanje ščitnice z radioaktivnim jodom* ločuje aktivne od neaktivnih nodusov, saj se radiojod koncentrira v tkivih, ki izločajo preveč ščitničnih hormonov. Samo 10% aktivnih nodusov je namreč rakavih.

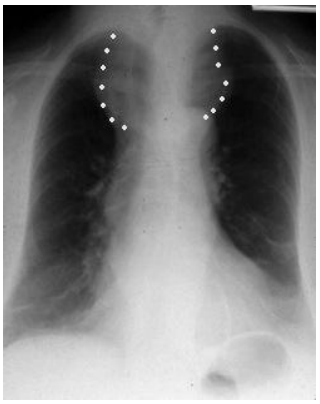

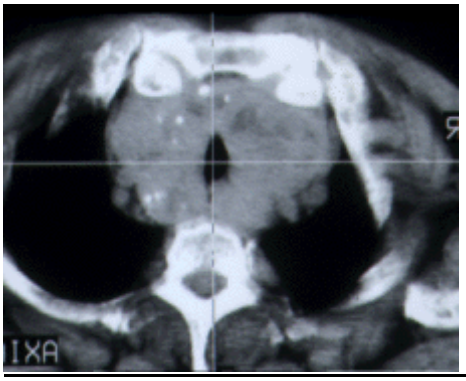





**Zdravljenje golš**

Zdravljenje golše je odvisno od narave bolezni, velikosti golše in od simptomov, ki jih povzroča. Golša ne potrebuje nobenega zdravljenja, če je majhna in ni rakava ter če izloča normalno količino tiroksina. Terapija je potrebna, če golša izloča preveč ali premalo ščitničnih hormonov:

- Če je golša posledica pomanjkanja joda v prehrani, je terapija izbora nadomeščanje joda.
- Difuzne golše zdravimo z zaviranjem izločanja TSH z dajanjem ščitničnega hormona tiroksina. Zdravljenje je dolgotrajno, uspeh pa je odvisen od funkcionalne sposobnosti tkiva.
- Terapija z radioaktivnim jodom je primerna za golše, ki izločajo preveč ščitničnih hormonov. Bolnik popije kapsulo, ki vsebuje radioaktivni jod. Jod se nato vgradi v tkivo ščitnice in ga uniči.
- Kirurška odstranitev žleze je potrebna, če golša povzroča težave pri dihanju in požiranju hrane ( to so gomoljaste golše s kompresijskimi simptomi) ali če so v tkivu golše prisotne rakave celice. Po odstranitvi strume je obvezna preventiva

recidiva z dolgotrajnim dodajanjem tiroksina. Odmerek prilagajamo vrednostim TSH.

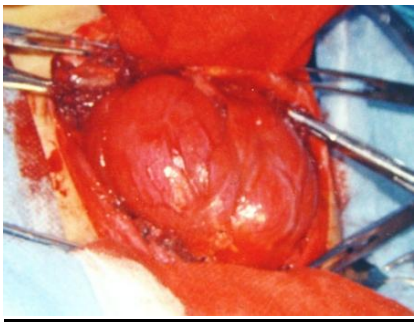

**Vrsta in obseg operacije ščitnice glede na diagnozo**

- najmanjša resekcija je enukleacija nodusa ali nodulektomija pri *solitarnih gomoljih*
- pri *enostranski golši* subtotalno odstranimo en reženj, tako da ostane ob sapniku in zadaj tanka plast normalnega tkiva
- pri *obojestranskih multinodoznih* golšah delamo obojestransko subtotalno resekcijo strume
- pri *hipertirozi* delamo subtotalno tiroidektomijo
- pri *sumu na malignom* naredimo najmanj enostransko ekstrakapsularno lobektomijo, pri *dokazanem malignomu* pa totalno ekstrakapsularno tiroidektomijo

**Zapleti operacije ščitnice**

Pri vseh operacijah na ščitnici so potrebni natančno prepariranje, sprotna hemostaza in popolna orientiranost pri razločevanju anatomskih struktur na vratu. V letu 2009 smo imeli na Kliničnem oddelku za torakalno kirurgijo sledeče zaplete:

- *trajno poškodbo povratnih živcev* s hripavostjo: 2 bolnika od 164 operiranih,

- *pooperacijska hipokalciemija* zaradi nehotne odstranitve ali poškodbe (hematoma) obščitnic: en bolnik od 164 operiranih,
- *hematom* zaradi slabe hemostaze: 2 bolnika od 164 operiranih.