Kirurška klinika
Klinični oddelek za torakalno kirurgijo

Zaloška cesta 7
1525 Ljubljana
T 01 / 522 28 87
01/ 522 21 64
F 01 / 522 24 85

LIJAKAST PRSNI KOŠ (VDRTA PRSA)

PEKTUS EXAVATUM (PEKTUS INFUNDIBULIFORME)

Kaj je lijakast prsni koš?

Prsni koš služi za zaščito srca in pljuč. Njegova togost (za razliko od trebušne stene) pa služi tudi pljučem za dihanje. Obe pljučni krili sta namreč kot balon elastični in bi se sesedli (bi kolabirali), če jih negativni tlak v prsnem košu ne bi držal razpete.

Prsni koš je sestavljen iz prsnice spredaj in v sredini in po 12 reber na obeh straneh.

Koščena rebra so v obliki črke C. Na hrbtu se pripenjajo na hrbtenico, spredaj s hrustancem na prsnico.

Pri lijakastem prsnem košu so ti hrustančni deli reber ugreznjeni ali pa spremenjeni, deformirani. Poleg tega je lahko tudi prsnica, ki je sicer ščitaste oblike, lijakasto ugreznjena, zavita, pogosto še obrnjena v eno stran. Spremenjena je tudi oblika rebrnega loka.

Sprednji del prsnega koša je lahko:

1.simetrično ugreznjen in nima rotirane prsnice

2.nesimetrično ugreznjen in ima rotirano prsno kost in posledično zelo zapleten položaj hrustančnega dela reber.

Lijakast prsni koš pri mladem fantu

Lijakastemu prsnemu košu se v slovenskem govornem področju reče tudi *vdrta prsa*, v tuji literaturi pa je to *pectus excavatum* ali *pectus infundibuliforme*.

Vzroki

Verjetno pride pri tvorbi hrustančnega dela reber do motenj pri sami presnovi. Jasno dedovanje ni izključeno. Pri eni tretjini primerov lahko dokažemo dedno obremenjenost. Fantje so pogosteje na udaru kot deklice. Ta

sprememba prsnega koša se lahko pojavi oziroma spreminja do pubertete, zato je najugodnejši čas za operacijo okoli 14 leta starosti. V preteklosti je bilo pomanjkanje vitamina D pogost vzrok, temu se reče rahitis. V naših krajih je ta sedaj že zelo redek. Zelo znan je lijakast prsni koš pri tako imenovanem Marfanovem sindromu (ta sindrom je imel na primer ameriški predsednik Abraham Lincoln).
Nekatere raziskave povezujejo pojavom vdrtih prsi s pomanjkanje magnezija ali cinka.

Povzroča lijakast prsni koš težave?

Za prsnico se nahaja srce. Ko torej kost prsnice raste navznoter, se mora srce umakniti na levo. Ampak tam srce ni utesnjeno in najde dovolj prostora, saj se mu pljuča umaknejo. Zaradi tega lahko srce svojo nalogo črpanja krvi v večini primerov opravlja brez težav. Včasih lahko nastanejo zaradi spremembe lege srca sicer majhne a spet nenevarne spremembe srčnega ritma zaznavne na EKG.

Rentgenska slika od strani. Na levem delu slike je lepo vidno, kako je prsnica ugreznjena in pritiska na srce.

Obe pljučni krili se zaradi manjšega prostora v prsnem košu lahko slabše razvijejo. Ker pa imajo pljuča veliko funkcionalno rezervo, do pomanjkanja zraka ali zmanjšane fizične zmogljivosti ne pride. Človek z udrtimi prsi se brez težav ukvarja s športom in je fizično enakovreden svojim vrstnikom. Le v najhujših primerih se pri telesnem naporu pojavijo težave oziroma oseba ne zmore velikih telesnih naporov.
Pri odraslih s polno razvitim lijakastim prsnim košem se pogosteje pojavljajo okužbe pljuč in tudi bronhitis. Ta deformacija prsnega koša ne povzroča nobenih bolečin. So pa velikokrat prisotne še naslednje motnje:
- naprej viseče rame, ki so premalo mišično razvite,
- napačna »grbasta« drža prsnega dela hrbtenice,
- skolioza prsnega dela hrbtenice,
- premalo razvita prednja trebušna stena, ki je lahko tudi nekoliko izbočena
- in štrleča rebrna loka.

Te motnje v drži pa lahko vodijo do raznih težav in tudi bolečin.

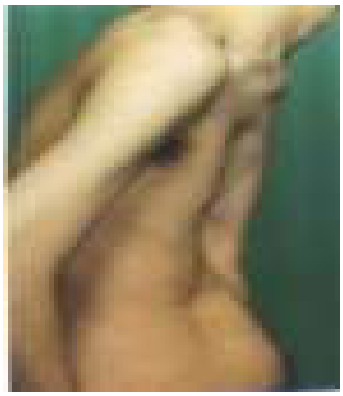

Najbolj pa je moteča duševna obremenjenost oseb z lijakastim prsnim košem. Take osebe se nočejo kazati v javnosti, izogibajo se socialnim stikom in lahko postanejo zagrenjene. Imajo slabo samopodobo. Življenje se jim tako kaže bolj črno ali sivo kot pa je v resnici.

Kako diagnosticiramo lijakast prsni koš?

Sam pregled je najpomembnejši za postavitev diagnoze. Zdravnik oceni postavo, izraženost, simetričnost in klinični ter duševni pomen deformacije in se pogovori z bolnikom. Da se lažje odločimo za način zdravljenja, opravimo še meritev obsega prsnega koša na različnih mestih in poslušamo srce in pljuča.

Tehnične preiskave dopolnijo diagnostiko. Srce in pljuča lahko v mirovanju in ob telesnem naporu natančno stestiramo s cikloergometrijo. Praviloma naredimo računalniško tomografijo prsnega koša – CT prsnega koša, da vidimo spremenjen položaj prsnih organov. Ta preiskava kirurgu pokaže lego vitalnih organov v prsnem košu, na katere mora skrbno paziti pri operaciji.

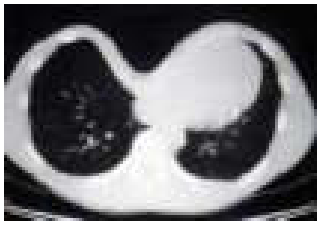

Računalniška tomografija prsnega koša, kjer se vidi, kako prsnica odmika srce na stran.

Možnosti zdravljenja lijakastega prsnega koša

1.Telesna vadba: obstajajo primeri, ko se je lijakast prsni koš popravil z redno vadbo joge in dihalnimi vajami. Praviloma pa s telesno vadbo ne moremo popraviti deformacije prsnega koša, lahko pa vplivamo na hrbtne mišice, mišice ramenskega obroča in mišice trebušne stene in s tem preoblikujemo telo.

2. Eckart Klobe sesalni zvon: ta s pomočjo vakuuma na sprednji prsni steni vleče prsnico s pripadajočimi rebri naprej, v pravi položaj. Ta sesalni zvon je šele nekaj časa na tržišču. Je pa zdravljenje dolgotrajno in ne vedno učinkovito.

3.Operacija

A. po Ravitch-u

B. po Nuss-u s podporno ploščo

A. Še ne dolgo nazaj smo operirali samo z odprto metodo po Ravitchu. Bolniku smo spredaj na prsnem košu naredili prečni 15 cm rez v kožo in odstranili na obeh straneh prsnice deformirane hrustančne dele reber ter prsnico zlomili tako, da se je postavila v primerni položaj. Za prsnico smo ponavadi položili žebelj, da so se mišice in kosti na novo zarasli v pravem položaju. Kovinski žebelj smo odstranili čez eno leto. To je bila velika 4 urna operacija z dolgo prečno brazgotino na prsnem košu.

B. Danes operiramo po novi metodi z majhnimi rezi, z minimalnim posegom v telo. Prvi jo je opisal Dr. Donald Nuss iz ZDA leta 1998. Ta operacija s podporno ploščo sodi med minimalno invazivno kirurgijo, nudi boljši estetski učinek, rez na koži je bistveno manjši, za bolnika je operacija varna in prijaznejša.

Kaj potrebuje pacient za operacijo s podporno ploščo?

Bolnika ponavadi k nam pošlje ortoped ali pa zdravnica po sistematskem pregledu. Poleg našega kliničnega pregleda in privolitve za operacijo potrebujemo še: Rentgenski posnetek prsnega koša, CT prsnega koša, EKG, laboratorijski pregled krvi in INR izvid kot test za strjevanja krvi.

Kako poteka operacija s podporno ploščo?

Operacija poteka v splošni anesteziji. To pomeni, da bolnik med operacijo spi, ne čuti bolečin in se kasneje dogodka ne spominja. Postopek traja približno dve uri. Najprej si zaznamujemo mesto največje deformacije (slika 1). Kirurg naredi do 4 cm dolg rez kože levo in desno na steni prsnega koša pod pazduho. S prstom si nato naredi pot v prsni votlini od desne na levo stran pod prsnico in pred srcem ter pljuči. Med dvema rebroma na mestu, kjer je deformacija najbolj izrazita, s prstom vstopi v prsno votlino in si s tipanjem naredi varen kanal med prsno steno spredaj in pljuči ter osrčnikom zadaj. Ko je kanal narejen se z obema prstoma lahko sreča v prsnem košu za prsnico. Na ta način je operacija maksimalno varna. V dvomljivih primerih si lahko notranjost prsne votline ogleda tudi z videokamero. Ko je kanal narejen porine z desne na levo stran pod kontrolo prsta ali videokamere posebej oblikovano in ukrivljeno vodilo. Trda sprednja torakalna stena je dobra opora za vodilo.

Vodilo je instrument s katerim nato pod prsnico povleče po bolnikovi deformaciji oblikovano podporno ploščo v obliki črke U. To nato namesti tako, da srednji del plošče potiska prsnico naprej saj sloni na rebrih ob straneh (slika 2). Princip je, da dolgotrajen pritisk na prsnico od spodaj poriva in fiksira sprednjo prsno steno v nov skladnejši položaj (slika 3). Stranska kraka opornice se na obeh straneh pritrdita na rebra in rane se zašijejo (slika 4).

Podporno ploščo pustimo na mestu tri leta, da se stena prsnega koša učvrsti v novem položaju, potem pa jo z manjšo operacijo odstranimo. Po posegu naredimo Rtg sliko pljuč, da vidimo položaj podporne plošče in morebitne spremembe v prsni votlini (sliki 5 in 6)

Glede na velikost in simetričnost vdrtih prsi tehniko priredimo. Nekateri priporočajo še dvig prsnice, rutinsko torakoskopijo levo in desno in intraoperacijsko ehokardiografijo.

1

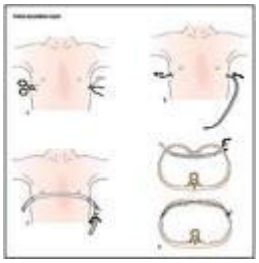
2

3

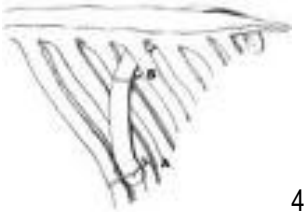
4

5

6

Po operaciji

Po operaciji se bolnik že čez kratek čas prebudi iz narkoze. Pripeljemo ga v sobo za intenzivno nego. Tam redno spremljamo njegove vitalne funkcije in skrbimo, da ga ne boli. Ta operacija je namreč boleča vendar poskrbimo, da so bolečine minimalne in znosne. Kirurg med operacijo sicer ne uniči veliko tkiva in tudi sam postopek ni zelo invaziven, ampak vseeno je po operaciji bolečina prisotna v večji meri kot pri ostalih operacijah, saj opornica pritiska od znotraj na prsni koš in ga boči navzven, kar ustvarja prve štiri do pet dni bolečino, ki jo v bolnišnici moramo intenzivno preprečevati. Bolniki navajajo, da je bolečina največja drugi do tretji dan, potem pa polagoma poneha in v roku enega meseca do dveh popolnoma izgine. Najboljša metoda za lajšanje bolečine je epiduralna analgezija, kjer si operiranec sam dozira zdravilo s pomočjo črpalke preko majhnega kanala v okolico hrbtenjače. V tem primeru bolnik potrebuje tudi urinski kateter zaradi težav z uriniranjem.

Druga metoda pa je, da si pacient s pomočjo črpalke dozira analgetike v krvni obtok.

Katera oblika analgezije bo izbrana, je odvisno od anesteziologa, kajti ta se na podlagi individualnih posebnosti bolnika odloči, kakšno metodo bo izbral.

Po treh do petih dneh lahko bolnik preide na analgetično terapijo s tabletami in po potrebi še kakšno injekcijo. Doma pacient jemlje tablete proti bolečinam po potrebi.

Ker bolnik zaradi bolečin zadržuje dihanje ga silimo, da globoko diha, odkašljuje in tako večkrat na dan dobro prediha pljuča. Pri tem mu pomaga naš respiratorni fizioterapevt. Na ta način preprečujemo pojav okužbe na pljučih.

Že drugi ali tretji dan po operaciji je bolnik mobilen. To pomeni, da vstane iz postelje in vse osnovne potrebe opravi sam. V bolnišnici ostane toliko časa, da zadostujejo analgetiki v obliki tablet. Po odpustu iz bolnišnice (največkrat po 5-7 dnevih) mora doma počivati in izvajati dihalne vaje ter stremeti k primerni, naravni in sproščeni drži telesa. Neomejeno športno udejstvovanje je možno šele šest mesecev po operaciji. Strogo odsvetujemo kontaktne športe, ker se bojimo, da se plošča zaradi udarca v prsni koš premakne in s tem lahko poškoduje notranje organe.

Kontrola pri kirurgu je po treh mesecih. Opornica ostane v telesu do treh let.

Zapleti

Zapleti po operaciji se pojavijo pri vsakem desetem bolniku. Med zapleti je najpogostejši pnevmotoraks – zrak v plevralnem prostoru zaradi poškodbe pljuč, podkožni emfizem – zrak v podkožju, krvavitev zaradi poškodbe pljuč, stene prsnega koša, prepone, srca in velikih žil v prsnem košu. Lahko nastane tudi izliv tekočine v prsno votlino zaradi draženja plošče. Lahko se pojavi tudi pljučnica, ki nastane kot posledica zadrževanja odkašljevanja zaradi bolečin. Rana na prsnem košu se zelo redko vname. Resen zaplet, ki zahteva reoperacijo je premik plošče. V literaturi najdemo tudi perforacijo perikarda in srca s smrtnim izidom.
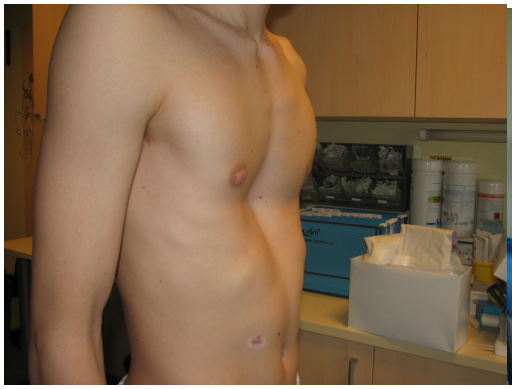
Fotografija našega bolnika pred in po operaciji