univerzitetni klinični center ljubljana
University Medical Centre Ljubljana

Klinični oddelek za kardiologijo, Interna klinika
Zaloška cesta 7
1000 Ljubljana
E snezana.lucic@kclj.si
W www.kclj.si

Pojasnila o elektrofiziološki preiskavi in ablacijskem posegu
M. Šinkovec

Spoštovani!

Zdravnik vam je ugotovil motnjo srčnega ritma in vam priporočil elektrofiziološko preiskavo in katetrsko ablacijo. To so kratka pojasnila in napotki.

Kaj je elektrofiziološka preiskava?

To je invazivna preiskava, ki omogoča natančen pregled vaše motnje srčnega ritma. Prek ožilja napeljemo na določena mesta v srcu posebne katetre (Slika 1). Ti katetri imajo vgrajene elektrode za beleženje električnih signalov v srcu (*elektrogramov*) in za električno spodbujanje (*stimulacijo*) srca. S stimulacijo srca in beleženjem elektrogramov spoznamo vzrok vaše motnje ritma in ugotovimo mesto njenega nastanka. S stimulacijo tudi sprožimo vašo motnjo ritma. Prek ablacijskega katetra opravimo ablacijo.

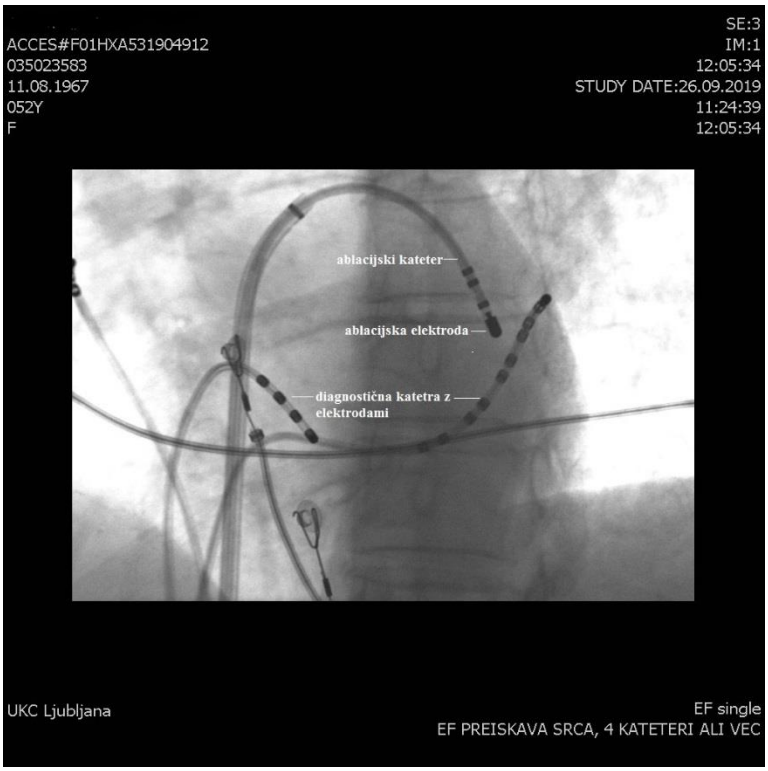

Slika 1. Rentgenska slika srca z ablacijskim katetrom v levem preddvoru in dvema diagnostičnima katetroma. Ablacijska elektroda na konici katetra je večja kot so diagnostične.

Kaj je katetrska ablacija?

Katetrska ablacija je uničenje tkiva, ki povzroča ali vzdržuje vašo motnjo ritma. Poleg agresivnih kirurških ablacijskih pristopov je to edina metoda zdravljenja, s katero lahko učinkovito odpravimo večino motenj ritma, ki se kažejo s hitrim srčnim utripom (*tahikardij*) in tako vzpostavimo normalen srčni ritem. Uspešna ablacija izboljša kakovost življenja, pri nekaterih tahikardijah pa zmanjša tveganje za možgansko kap, pešanje srca in zgodnjo umrljivost.

Kaj je normalen srčni ritem?

Za normalno delovanje srca skrbijo električni dražljaji, ki prožijo srčni utrip, podobno kot avtomobilski motor potrebuje iskro električne svečke za svoje delovanje. Dražljaji nastanejo v skupku celic *sinopreddvornega vozla*, ki leži visoko v desnem *preddvoru* (Slika 2). Od tod se električno vzburjenje širi po preddvorih do *preddvornoprekatnega vozla* in naprej po *prevodnem sistemu* na levi in desni prekat. Kot odgovor na električni dražljaj se skrčita najprej preddvora in potisneta kri v prekata, nato pa se skrčita tudi prekata in potisneta kri v velike žile odvodnice – *aorto* in *pljučno arterijo*. To je *normalen srčni ritem* ali tudi *sinusni ritem*. Med počitkom je frekvenca sinusnega ritma največkrat med 60/min in 80/min (*normokardija*). V spanju se zniža pod 50/min, kar imenujemo *sinusna bradikardija*, med naporom pa pospeši nad 100/min, kar imenujemo *sinusna tahikardija*.

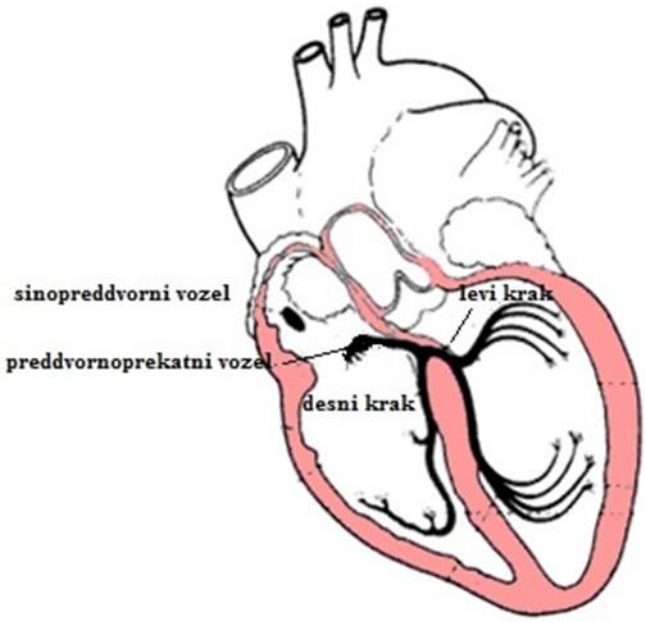

Slika 2. Prevodni sistem srca. Električni dražljaji nastajajo v sinopreddvornem vozlu in se širijo navzdol po preddvorih in naprej prek preddvornoprekatnega vozla in prevodnega sistema v levi in desni prekat.

Kaj so motnje srčnega ritma?

Električni dražljaji nastajajo tudi na drugih mestih v preddvorih ali prekatih in sprožajo dodatne utripe – *ekstrasistole*. Kadar jih je veliko in so moteče, jih lahko zdravimo z *antiaritmičnimi zdravili* ali *katetrsko ablacijo*, večinoma pa so ekstrasistole normalen pojav. Lahko pa ekstrasistole sprožijo obstojnejše motnje srčnega ritma, največkrat ob pridruženih srčnih boleznih.

Motnje srčnega ritma povzročajo neprijetne občutke – *simptome*. Opisali ste jih kot počasno ali hitro, močno, nepravilno utripanje z bolečino v prsnem košu ali vratu, kot omotičnost ali vrtoglavost, kot utrujenost ali nemoč. Ob motnji ritma ste občutili nenadno težko sapo ali pa ste celo za trenutek zgubili zavest.
Po hitrosti utripa razdelimo motnje srčnega ritma na počasne – *bradikardne* in hitre – *tahikardne*. Tahikardne motnje ritma ali *tahikardije* preprečujemo in prekinjamo z *antiaritmičnimi zdravili*, če so nevarne s *kardioverter-defibrilatorjem*, odpravimo pa s *katetrsko ablacijo*. Za bradikardne motnje ritma je na voljo trajni *srčni spodbujevalnik*. Glede na izvor delimo motnje srčnega ritma na *nadprekatne* in *prekatne*. Tiste, ki se pojavijo v napadih so *paroksizmalne,* če trajajo dlje časa so *perzistentne*.
Motnje srčnega ritma se lahko pojavijo v popolnoma zdravem srcu ali pa spremljajo nekatere srčne bolezni. V prvem primeru so največkrat nenevarne, v drugem pa lahko povzročijo poleg omenjenih simptomov še *možgansko kap*, *srčno popuščanje* in *srčni zastoj*.
Za podrobnejša pojasnila o vzrokih in značilnostih vaše motnje srčnega ritma povprašajte vašega zdravnika.

Katere motnje srčnega ritma lahko zdravimo s katetrsko ablacijo?

Tahikardije, ki jih lahko odpravimo s katetrsko ablacijo so naslednje:
1. *preddvorno-prekatna nodalna krožeča tahikardija*,
2. *preddvorno-prekatna reciprokantna tahikardija* (tahikardija v sklopu akcesorne poti med preddvoroma in prekatoma (sindrom Wolff-Parkinson-White)),
3. *preddvorna tahikardija* in *preddvorna undulacija*,
4. *paroksizmalna* in *perzistentna preddvorna fibrilacija (atrijska fibrilacija)*,
5. *prekatne ekstrasistole* in *prekatna tahikardija (ventrikularna tahikardija)*,
6. *simptomatska bradikardija* zaradi motnje delovanja avtonomnega živčevja.

Kako se pripravim na ablacijski poseg?

Vaš zdravnik vam bo pred prihodom v bolnišnico svetoval, katera zdravila boste prekinili, ker bi lahko vplivala na ugotovitve preiskave in katere izvide morate prinesti s seboj. V splošnem velja, da pri *paroksizmalnih* tahikardijah prenehate uživati vsa *antiaritmična zdravila*. Te tahikardje moramo namreč med preiskavo sprožiti, kar je ob antiaritmičnem zdravljenju včasih težko. Zdravil proti strjevanju krvi (*Marevan, Xarelto, Eliqus, Pradaxa, Aspirin, Plavix, Brilique, Effient*) ***ne boste prekinjali*** (!), razen če bi vam tako posebej naročili. Prinesli boste zapis elektrokardiograma ***(EKG) vaše tahikardije***, izvid ***ultrazvočne preiskave srca*** in zadnji ***izvid vašega kardiologa***. Vsi bolniki s preddvorno fibrilacijo in undulacijo opravijo pred posegom ***ultrazvočni pregled srca prek požiralnika***. S tem ugotavljamo prisotnost strdkov v srcu. Če so strdki prisotni, prilagodimo antikoagulacijsko zdravljenje in ablacijski poseg odložimo za vsaj dva meseca.
V nekaterih primerih je potrebno že na oddelku pripraviti venski kanal, včasih pa tudi urinski kateter. Med preiskavo namreč ne morete na stranišče, poseg pa lahko traja več ur. Na dan preiskave morate biti umiti in tešči.

Kako poteka ablacijski poseg?

V elektrofiziološkem laboratoriju vam bo medicinska sestra na telo navezala elektrodne kable za beleženje EKG in jih povezala z *merilnim sistemom*. V žilo vam bo vstavila *vensko kanilo*. Namestila vam bo manšeto *merilnika za krvni tlak* in prstni merilnik kisika (*pulzni oksimeter*). Mesto predvidenega vboda v dimeljskem predelu vam bo umila, ga obrila in razkužila. Nato vas bo prekrila s sterilnim pregrinjalom.
Zdravnik vam bo mesto vboda omrtvil z injekcijo anestetika *lidokaina*, nato bo skozi posebna vodila potisnil v žilo elektrodne katetre in njihov položaj preveril s *fluoroskopijo* (rentgenski žarki). Zdravstveno osebje, ki je dnevno izpostavljeno rentgenskim žarkom, nosi zaradi tega zaščitno obleko. Vaša obremenitev z rentgenskimi žarki pa bo majhna. Ablacijski poseg zaradi možne okvare zarodka *odsvetujemo nosečnicam*. V nujnih primerih sicer opravimo poseg tudi brez uporabe fluoroskopije. Za preprečevanje nastanka krvnih strdkov uporabljamo med posegom *heparin*.
Kot smo že omenili, med preiskavo stimuliramo srce s šibkimi električnimi dražljaji. Teh dražljajev vi ne boste čutili, a bo nanje odgovorilo vaše srce s hitrejšim in drugačnim utripom. Če se bo sprožila tahikardija, naj vas to ne skrbi, saj jo lahko

hitro prekinemo in vzpostavimo normalen sinusni ritem. Včasih pa je aritmija takšna, da jo je treba prekiniti s sunkom električnega toka. V tem primeru vas za kratek čas uspavamo z zdravilom *uspavalom*.
Ko ugotovimo kakšno tahikardijo imate, nadaljujemo s terapevtsko ***katetrsko ablacijo.*** Uporabimo poseben kateter z ablacijsko elektrodo na konici (Slika 1). Z *radiofrekvenčnim električnim tokom* segrevamo tkivo pod elektrodo nad 50˚ C in tako uničimo žarišče aritmije oziroma prekinemo prevajanje nepravilno delujočih srčnih vlaken. Za ablacijo nekaterih tahikardij uporabljamo tudi metodo zamrzovanja tkiva pod –40˚ C (*krioablacija*). Celoten poseg traja *dve do štiri ure.*

Kakšne so neprijetnosti ablacije?

Ablacijski poseg v več kot 95 % poteka brez zapletov ali večjih neprijetnosti. Kot smo že omenili, nastanek krvnih strdkov preprečujemo s *heparinom*, okužbe pa s *sterilnimi postopki* dela. Med posegom načeloma ne boste občutili *bolečin*, mogoče samo zbodljaj na mestu vboda ali neprijetno utripanje srca. Med ablacijskimi pulzi, ki trajajo v povprečju 30 do 40 sekund, se lahko pojavi občutek toplote, nekateri bolniki pa čutijo tudi močnejšo bolečino, podobno zaužitju prevroče ali premrzle hrane. Bolečina je navadno kratkotrajna in je odvisna od ablacijskega mesta. Hujše bolečine lahko čutite pri ablaciji preddvorne fibrilacije. Zato boste takrat prejeli močna *zdravila proti bolečinam* in *uspavala*. Če bi bile bolečine za vas še vedno neprijetne, nas boste opozorili. Prejeli boste dodatna zdravila proti bolečinam, saj vemo, da je pri različnih ljudeh prag bolečine različen. Zelo redko se moramo zaradi bolečin odločiti za poseg *v splošni anesteziji*.

Kakšni so zapleti?

Ablacijski poseg je v večini primerov uspešen in poteka brez zapletov. S tem ste ozdravljeni in vam ne bo več treba jemati antiaritmičnih zdravil. V redkih primerih pa vendarle pride do zapleta. V *manj kot 5 %* primerov vidimo na vbodnem mestu ***modrico, krvavitev, hematom***, še redkeje pa ***psevdoanevrizmo*** ali ***arteriovensko fistulo.*** Kadar moramo opraviti ablacijo blizu prevodnega sistema, je tveganje za poškodbo teh vlaken *enoodstotno*. V primeru takega zapleta vam bomo morali vsaditi trajni *srčni spodbujevalnik*. Zelo redki so tudi zapleti, kot so: ***možganska kap, pljučna embolija, poškodba freničnega živca, zapora koronarne arterije*** ali ***poškodba požiralnika*** in ***sapnice***. Redek zaplet je ***predrtje srčne stene*** in ***izliv krvi v osrčnik*** (***tamponada***). V tem primeru je treba včasih opraviti tudi *nujen kirurški poseg*. Tveganje za tamponado je manj kot *enoodstotno,* odkar uporabljamo pri ablacijskih posegih *znotraj-srčni ultrazvok*.

Kakšen je postopek po ablacijskem posegu?

Po končanem posegu vam bo zdravnik odstranil elektrodne katetre in 10–15 min pritiskal na vbodno mesto, da se rana zapre. Lahko pa vam bo postavil poseben hemostatski šiv, ki ga bodo odstranili na oddelku po 6–8 urah. Nato vam bomo to mesto za približno 4 ure obtežili s peščeno vrečko. Z iztegnjeno nogo boste morali ležati 8–12 ur, če pa je bila nabodena tudi arterija, boste morali ostati v postelji do naslednjega dne. Vbodno rano vam bo v bolnišnici previla medicinska sestra, doma pa imejte obliž le do naslednjega dne, nato se boste lahko oprhali. Bodite pozorni na morebitno krvavitev ali otekanje v dimljah, kjer so bili uvedeni katetri. Po 6–12 mesecih boste naročeni na kontrolni ambulantni pregled. Če se v tem obdobju aritmija ne povrne, bomo ocenili, da je bila ablacija uspešna. Pričakovana dolgoročna uspešnost ablacijskega posega je 70–95-odstotna, odvisno od vrste tahikardije in ablacijskega mesta. Ablacijski poseg lahko tudi ponovimo.
V primeru kakršnihkoli motenj v delovanju srca v prvih osmih tednih po ablacijskem posegu obiščite svojega zdravnika. Če boste imeli spet motnjo srčnega ritma, naj vam takrat *zabeleži EKG*(!) in morda predpiše *antiaritmično zdravilo*, ki ste ga prejemali pred ablacijskim posegom. V primeru novih težav, ki jih prej niste poznali pa pokličite zdravnika, ki je opravil ablacijski poseg. Težavo mu lahko sporočite tudi po elektronski pošti.

Kaj je značilno za katetrsko ablacijo preddvorne fibrilacije?

Priprava pred ablacijskim posegom
Pri bolnikih s preddvorno fibrilacijo in undulacijo antiaritmičnih zdravil ne prekinjamo. Vsaj 3 tedne pred posegom in še vsaj 3 mesece po posegu morate uživati v polnih odmerkih eno od naslednjih zdravil proti strjevanju krvi: ***Marevan*** *(varfarin, INR*

2–3) ali **Sintron** *(acenokumarol, INR 2–3)*, ali **Pradaxa** *(dabigatran)*, ali **Xarelto** *(rivaroksaban)*, ali **Eliquis** *(apiksaban)*. Teh zdravil **pred sprejemom ni potrebno prekinjati (!).** Prekinemo jih na dan posega v bolnišnici. V bolnišnici opravimo še ***ultrazvočni pregled srca prek požiralnika***, ker nas pred posegom zanima, če so prisotni krvni strdki in bi bil zato poseg nevaren.

Potek katetrske ablacije

Pri bolnikih s preddvorno fibrilacijo abliramo tkivo na vtočiščih pljučnih ven, brez predhodne elektrofiziološke preiskave. Cilj je popolna električna osamitev pljučnih ven od levega preddvora (Slika 3). Za varen prehod katetrov prek pretina v levi preddvor uporabljamo ultrazvočno sliko. Izvajamo dve metodi ablacije (Slika 3). Pri prvi uporabimo ablacijski kateter in *radiofrekvenčni električni tok*, pri drugi pa *krioablacijo* s posebnim balonom. Vsaka metoda ima svoje prednosti in pomanjkljivosti, kar vpliva na izbor metode.
Vaš zdravnik kardiolog vam je razložil, kakšen ablacijski uspeh je pričakovati pri vas. V splošnem velja, da je uspešnost ablacije preddvorne fibrilacije med 70–85 %. Pri nekaterih bolnikih je uspeh delen. Vsekakor pa je uspeh boljši, kot ga lahko dosežemo z *antiaritmičnimi zdravili*. *Če imate preddvorno fibrilacijo, ki traja neprekinjeno več kot leto dni, katetrske ablacije ne bomo priporočili, ker je uspešnost posega nezadostna.*
Vedeti morate, da se v prvih tednih po posegu vaša motnja ritma lahko ponovi, kar še ne pomeni neuspeha. Uspeh posega zato ocenimo po 3–6 mesecih, ko je tkivo zaceljeno in vnetje povsem umirjeno.
Preddvorna fibrilacija se je pri vas pojavila zaradi začetnih bolezenskih sprememb v srcu. Če te spremembe tekom let napredujejo, se lahko ponovi tudi fibrilacija ali pa v novi obliki, kot *preddvorna undulacija*. To ne pomeni, da je bil ablacijski poseg neuspešen. Pri poznih ponovitvah preddvorne fibrilacije ali undulacije ste še vedno kandidat za ablacijski poseg.
Če se v prvih osmih tednih po posegu pojavi nenavadno slabo počutje z omotico, bolečino v prsnem košu, bolečino pri požiranju, težjim dihanjem ali kašljem, povišano temperaturo, motnjami vida ali govora, ***takoj poiščite zdravniško pomoč*** in hkrati obvestite zdravnika, ki je opravil ablacijski poseg.

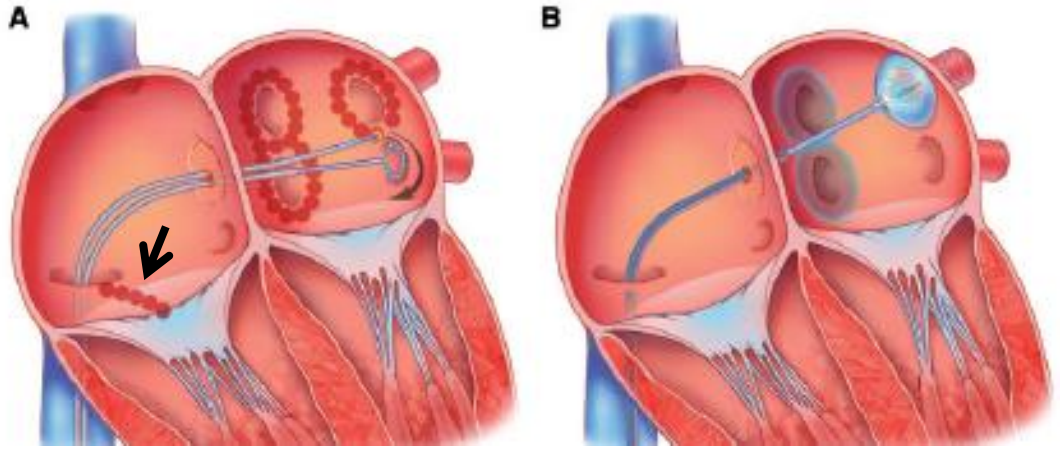

Slika 3. A: radiofrekvenčna katetrska ablacija preddvorne fibrilacije s segrevanjem tkiva; B: balonska krioablacija atrijske fibrilacije s hlajenjem tkiva. Abliramo tkivo v levem atriju, na ustjih pljučnih ven. Puščica kaže ablacijsko linijo, ki jo opravimo pri običajni atrijski undulaciji (po Calkins H, et al. Europace, 2018).

Informacija o bolnišnici
Klinični oddelek za kardiologijo, Interna klinika (*Univerzitetni klinični center Ljubljana*) ima 116 bolnišničnih ležišč in ambulantno dejavnost. Izvajamo vse najzahtevnejše neinvazivne in invazivne preiskave in posege pri urgentnih in programskih kardioloških bolnikih.

Klinični oddelek za kardiologijo je učni center z akreditacijo Evropskega združenja za srčni ritem (*European Heart Rhythm Association*).

Znanstvene in strokovne reference
www.sicris.si; www.pubmed.com

Dodatne informacije lahko prejmete prek e-pošte:
prof. Andrej Pernat, dr. med., spec. kardiologije in vaskularne med.; *andrej.pernat@kclj.si*
dr. Bor Antolič, dr. med., spec. kardiologije in vaskularne med.; *bor.antolic@kclj.si*
Luka Klemen, dr. med., spec. kardiologije in vaskularne med.; *luka.klemen@kclj.si*
prof. Matjaž Šinkovec, dr. med., spec. kardiologije in vaskularne med.; *matjaz.sinkovec@kclj.si*

Po telefonu: +386 1 522 51 28 (DMS Lidija Marinč, DZ Hinko Urbančič, DZ Dejan Jug)

Tajništvo kliničnega oddelka za kardiologijo:
Snežana Lučić
tel: + 386 1 522 28 44
e-pošta: *snezana.lucic@kclj.si*